



Cervicale stenose (vernaauwing in nek)

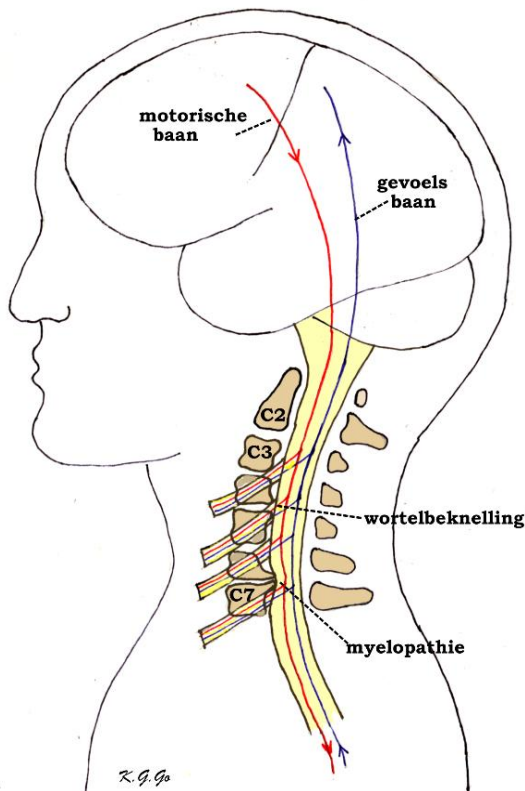
Vernauwing van het halswervelkanaal komt zoals de vernauwing van het lendenwervelkanaal nogal eens voor en kan dan aanleiding geven tot klachten.

Anatomie

Binnenin de wervelkolom bevindt zich het ruggenmerg en de zenuwwortels. De wervelkolom bestaat uit 7 nek- (of cervicale-) wervels C1 t/m C7, 12 borst- (of thoracale-) wervels Th 1 t/m Th 12, 5 lenden- (of lumbale-) wervels L1 t/m L5, en het heiligbeen (of sacrum (S)) met het staartbeentje (stuitje). Met uitzondering van de eerste twee halswervels zit er tussen iedere twee wervels een tussenwervelschijf. Dat de wervels gemakkelijk ten opzichte van elkaar kunnen bewegen, is te danken aan de tussenwervelschijven die elastisch zijn, maar ook aan wervelgewrichten die iedere wervel beiderzijds aan de bovenliggende en onderliggende wervels verbinden. Verder wordt het wervelkanaal van boven naar beneden op ieder niveau gevormd door de wervelbogen, die vastzitten aan de wervellichamen. Aan de achterkant lopen deze uit in een uitsteeksel (het doornuitsteeksel) dat midden op de rug kan worden gevoeld (de "ruggengraat"). Bovendien worden de wervelbogen met elkaar verbonden door elastische banden, de gele ligamenten, die het wervelkanaal van binnen bekleden. Binnen in het wervelkanaal loopt van boven naar beneden het ruggenmerg. Het ruggenmerg ligt binnen in een koker van hersenvliezen, de zogenaamde durale zak, waarin het in hersenvocht (liquor) schokvrij is opgehangen. Op iedere hoogte ontspringen links en rechts uit het ruggenmerg de zenuwwortels die dan, omhuld door een manchet van hersenvlies, het wervelkanaal verlaten door openingen die begrensd worden door de wervelgewrichten van twee aangrenzende wervels.

Oorzaak

De wervelkolom kan vooral bij ouderen tekenen van slijtage vertonen. Slijtage is overigens een normaal verouderingsverschijnsel dat bij iedereen voorkomt, al is de mate waarin het optreedt, individueel anders. Deze slijtage, ook wel artrose genoemd, is bekend van allerlei gewrichten zoals de heup of de knie. Als reactie op artrose gaat het wervelbot woekeren, het wordt dikker, vooral bij de wervelgewrichten waar dikke richels ontstaan. Dit kan zich afspelen op één niveau bijvoorbeeld C5/6, maar meestal op meerdere hoogten, van C2 tot Th1. Uiteraard vernauwen de richels het wervelkanaal en kunnen ze daardoor het ruggenmerg verdrücken. Ook kunnen ze de openingen vernauwen waar de zenuwwortels uit het wervelkanaal treden. Omdat deze openingen bij de halswervelkolom niet zo wijd zijn ontstaat al spoedig een beknelling van de uittredende zenuwwortels. Bovendien zijn ook de gele ligamenten wat verdikt, waardoor er binnen het vernauwde wervelkanaal nog minder ruimte overblijft voor het ruggenmerg en de zenuwwortels. Maar hoeveel ruimte er uiteindelijk overblijft, wordt verder bepaald door de mate van slijtage en door de breedte van het kanaal die beide van persoon tot persoon verschillend kunnen zijn. Andere minder voorkomende oorzaken van de vernauwing van het halswervelkanaal zijn de zwelling van het ontstekingsweefsel bij reuma van de halswervelgewrichten en de toestand na een letsel van halswervels waardoor een verschuiving van botfragmenten heeft plaatsgevonden.



Vernauwing van het halswervelkanaal door het ontstaan van botrichels van de wervellichamen. Een richel ter hoogte van C4/C5 geeft bekneling van de daar uittredende wortel C5, maar nog niet van het ruggenmerg. In de uittredende zenuwwortels verlopen aftakkingen van de motorische en gevoelsbanen, waardoor bekneling van een wortel aanleiding kan geven tot pijn, verlamming en gevoelsstoornissen. De richel ter hoogte van C6/C7 geeft bekneling met indeuking van het ruggenmerg (myelopathie) met de daarin verlopende motorische en gevoelsbanen, waardoor de motorische en gevoelsfuncties bedreigd worden.

Ziektebeeld

De klachten en verschijnselen van cervicale kanaalstenose zijn het gevolg van de verdrukking (compressie) van het ruggenmerg, en/of van de zenuwwortels. Men kan zich voorstellen dat de druk op het ruggenmerg directe mechanische beschadiging hiervan veroorzaakt, vooral als dat herhaaldelijk bij bewegingen gebeurt, maar waarschijnlijker is het dat de bloedsomloop van het ruggenmerg verstoord wordt door het dichtdrukken van voedende bloedvaten. Het ruggenmerg kan hiervan beschadigd raken, wat myelopathie (myelum betekent ruggenmerg) wordt genoemd. In het cervicale ruggenmerg lopen de lange motorische banen, dat zijn de bundels zenuwvezels die de opdrachten van de grote hersenen doorgeven aan de cellen in het ruggenmerg die de spieren besturen. Ook bevat het ruggenmerg de lange gevoelsbanen, dit zijn bundels zenuwvezels die de in het ruggenmerg binnengekomen gevoelsprikkels naar de hersenen doorgeven. Bij verdrukking van het ruggenmerg zullen er dus motorische en gevoelsstoornissen optreden, die zich hierin uiten dat de patiënten de bewegingen van hun benen niet meer onder controle hebben en slingerend gaan lopen. Enerzijds komt dit doordat ze minder kracht in hun benen hebben, (dit noemt men een verlamming of parese van de beenspieren); anderzijds komt het ook omdat ze de stand en de bewegingen van hun benen minder goed voelen. Behalve een verminderd positiegevoel is er ook een afgenomen gevoel voor aanraking. Door het verminderde gevoel in de voeten kan het lijken of ze op kousenvoeten lopen terwijl ze geen kousen aan hebben. Bovendien is de krachtsvermindering of parese van spastische aard, dat wil zeggen dat de benen ondanks de verminderde kracht niet verslapt zijn, maar juist stijver dan normaal waardoor het lijkt alsof ze aan de grond kleven. Naast een stoornis van de motoriek en van het gevoel in de benen kan er ook incontinentie voor



urine bestaan, dat wil zeggen dat de patiënten hun urineblaas niet onder controle hebben en op ongelegen momenten urine kunnen verliezen. Een ander verschijnsel dat soms voorkomt, is een gevoel alsof er elektrische stroom door de ruggengraat gaat bij buigen van de nek. Het zijn alle tekenen van verdrukking van het ruggenmerg. Als de myelopathie voortschrijdt en de beknelling van het ruggenmerg niet wordt opgeheven, kan het uitlopen op een totale onderbreking van het ruggenmerg, een zogenaamde dwarslaesie dat gekenmerkt wordt door een algehele verlamming en gevoelloosheid van het lichaamsgedeelte onder het niveau van de beschadiging.

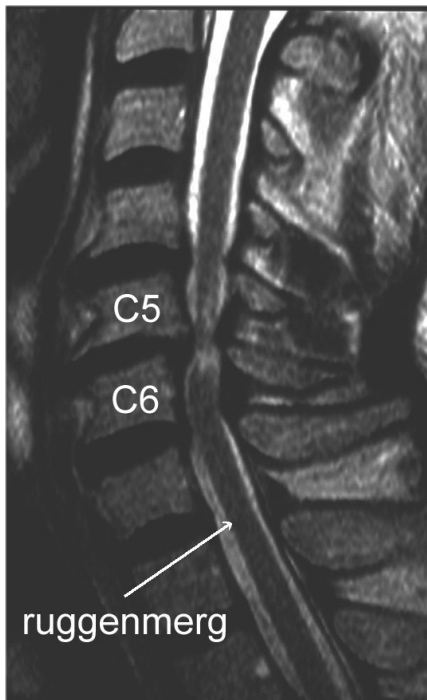
De tekenen van beknelling van de cervicale zenuwwortels, ook radiculopathie (radix betekent wortel) genoemd, bestaan uit schietende of uitstralende pijn in de schouder of de arm, eventueel gepaard met een doof of tintelend gevoel, wat verergerd of opgewekt kan worden door het buigen of draaien van de nek of door het strekken van de arm.

De verschijnselen van de cervicale kanaalstenose lijken dus erg op die van de nekhernia, wat niet helemaal verwonderlijk is, omdat beide aandoeningen aanleiding kunnen geven tot beknelling van het ruggenmerg en de zenuwwortels. Het accent ligt bij de stenose meer op de beknelling van het ruggenmerg en bij de nekhernia meer op die van de wortels. Een verschil is ook dat bij de stenose de klachten geleidelijker plegen op te treden, terwijl bij de nekhernia de klachten acuut kunnen ontstaan als bij donderslag. Uiteraard komen de cervicale kanaalstenose en de nekhernia ook gecombineerd voor, wat niet zelden gebeurt. Voor de oningewijde kunnen de verschijnselen van de cervicale kanaalstenose lijken op andere ruggenmergsaandoeningen, zoals multipole sclerose. Daarom is neurologisch onderzoek en beeldvormende diagnostiek nodig om tot de juiste diagnose te komen en de juiste behandeling te kunnen instellen.

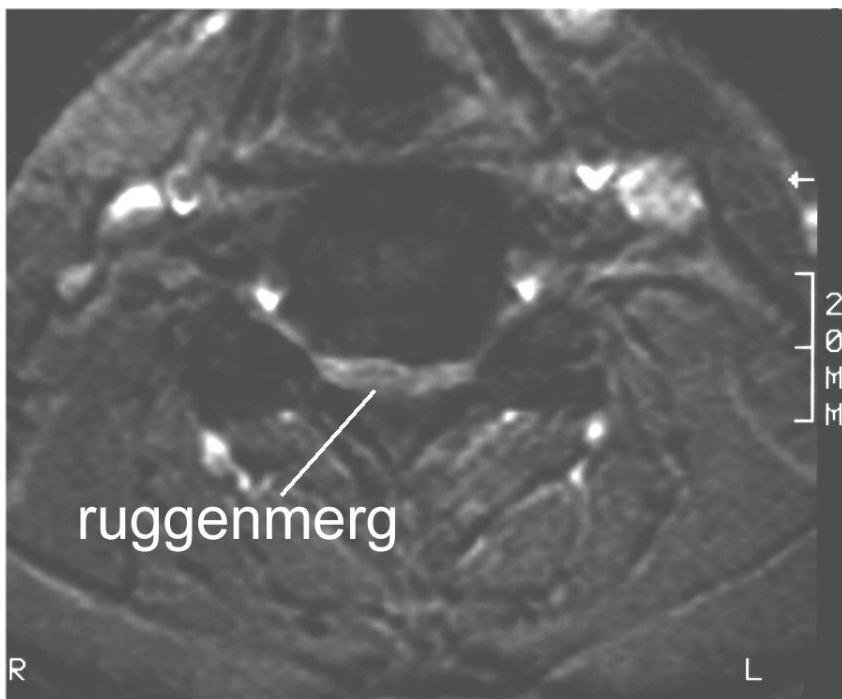
Beeldvormende diagnostiek

Reeds met een gewone zijdelings genomen röntgenfoto van de halswervelkolom kan de vernauwing van het wervelkanaal worden vastgesteld, alsmede de aanwezigheid van de botrichels die de oorzaak zijn van de vernauwing.

Belangrijk is ook een MRI van de halswervelkolom. Op de zijdelingse MRI kunnen niet alleen de botrichels worden herkend, maar kan ook de verhouding van het wervelkanaal tot het ruggenmerg worden beoordeeld. Normaal is aan de voor- en achterkant van het ruggenmerg een laag liquor te zien die het scheidt van de voor-, respectievelijk achterkant van het wervelkanaal. Dit betekent dat er om het ruggenmerg voldoende ruimte is. Bij een ernstige stenose ziet men dat de botrichels aan de voorkant tot aan het ruggenmerg reiken en deze zelfs kunnen indeuken. Eventueel kan men op de MRI vaststellen of het ruggenmerg door de beknelling is beschadigd (myelopathie). Op dwarse MRI opnamen van de halswervelkolom kan men herkennen of het om echte botrichels gaat dan wel om een hernia; ook kan men eventueel de beknelling van de wortels zien.



MRI in lengtedoorsnede. Het ruggenmerg is ter hoogte van C5 en C6 beknelde. De witte vlekken in het overigens donkere ruggenmerg wijzen op myelopathie (zie tekst).



MRI dwarsdoorsnede. Het wervelkanaal is ernstig vernauwd, er is nauwelijks nog plaats voor het ruggenmerg dat volledig is platgedrukt.

Een andere techniek waarmee de botveranderingen aan de wervels zichtbaar kunnen worden gemaakt is de CT-scan, in het bijzonder als deze wordt gecombineerd met het inbrengen van contrastmiddel in de liquorruimte (bijvoorbeeld



met een ruggenprik). Op zulke CT-myelogrammen ziet men het ruggenmerg en de wortels als donkere uitsparingen in de liquor die door het contrast wit is aangekleurd. Op deze wijze kan men dus ook beoordelen of er nog voldoende liquor, d.w.z voldoende ruimte om het ruggenmerg aanwezig is. Een CT-scan is beter geschikt voor het beoordelen van de benige afwijkingen, terwijl op de MRI juist de zogenaamde weke delen (de andere niet-benige weefsels) beter uitkomen.

Behandeling

Slijtage van de wervelkolom is op zich geen reden tot neurochirurgisch ingrijpen, omdat vele ouderen de tekenen van slijtage aan de halswervelkolom vertonen zoals bij toeval op röntgenfoto's is gebleken, terwijl de meesten van hen geen klachten of verschijnselen van myelopathie hebben. Ook wordt de aanwezigheid van klachten niet beschouwd als een reden tot ingrijpen, zolang het ziektebeeld stabiel blijft. Nemen de verschijnselen echter toe, of zijn er volgens de scans naast duidelijke beknelling ook tekenen van myelopathie, of is er een episode van acute verergering, dan is neurochirurgisch ingrijpen geboden. Zo kunnen patiënten een val doormaken, waarna ze tijdelijk een gedeeltelijke of gehele dwarslaesie vertonen. Als dit volgens de foto's of scans blijkt te berusten op een vernauwd halswervelkanaal, dan moet de vraag, of er nu reden is om chirurgisch in te grijpen, bevestigend worden beantwoord, omdat bij een volgend ongeval de schade wel eens blijvend kan zijn.

Uit de resultaten is gebleken dat men zich tevreden mag stellen met het stoppen van de verergering van het ziektebeeld. Na de operatie pleegt een meerderheid van de patiënten te verbeteren, terwijl ondanks de operatie bij de overigen geen verandering is opgetreden of zelfs het ziektebeeld blijft verslechteren. In de gevallen die niet verbeterd zijn is mogelijk de verstoring van de bloedvoorziening van het ruggenmerg de factor, waar de operatie geen vat op heeft gehad.

In principe bestaat de operatie uit het creëren van meer ruimte voor het ruggenmerg. Zoals bij de nekhernia kan dit van de achterzijde, of van de voorzijde.

Bij de benadering van achteren wordt bij de patiënt die op de buik ligt, een overlangse snede gemaakt midden op de nek over het gebied waar het wervelkanaal verwijd moet worden. Dat gebeurt meestal over meerdere niveaus, vanaf C2 tot en met C7. Door de achterste nekspieren af te schuiven worden de wervels vrijgelegd. De betreffende wervelbogen worden verwijderd (dit noemt men een laminectomie) en vervolgens de gele ligamenten. Als de durale zak bevrijd is, kan men waarnemen, dat deze zich duidelijk heeft ontplooid. Over de durale zak worden dan de afgeschoven nekspieren weer aan elkaar gehecht, wat voldoende bescherming biedt aan de durale zak met zijn inhoud ondanks dat er nu geen benige bedekking meer is. Als er behalve de kanaalstenose ook een hernia in het spel is, kan deze in dezelfde operatie worden verwijderd. Omdat het verwijderen van de wervelbogen de kans op instabiliteit kan doen ontstaan, zijn er enkele neurochirurgen die de verwijderde botstukjes weer terugzetten en met schroeven en plaatjes vastmaken, uiteraard in een positie waarin het wervelkanaal ruimer is (zogenaamde laminoplastie).

Bij de benadering van voren ligt de patiënt op zijn rug op de operatietafel, met het gezicht recht omhoog. Er wordt een snee gemaakt in de hals, naar de voorkeur van de operateur links of rechts van het midden. Dan worden de spieren en de andere structuren die in de hals verlopen (zoals de bloedvaten, de luchtpijp, de slokdarm en de stembandzenuwen) uiteen gehouden, om uiteindelijk precies op de voorkant van de halswervelkolom uit te komen. Vervolgens wordt een Röntgenfoto gemaakt om de precieze plaats van operatie te controleren. Hierna wordt ter hoogte van de botrichel de tussenwervelschijf verwijderd totdat men aan de achterkant ervan aan de voorzijde van het wervelkanaal is beland, waarna de botrichels die zich boven en beneden de tussenwervelschijf bevinden, worden verwijderd. Zonodig worden op andere hoogten waar zich ook botrichels bevinden na het verwijderen van de betreffende tussenwervelschijven deze richels verwijderd. De ontstane ruimte die is ontstaan na het verwijderen van een tussenwervelschijf kan worden opgevuld met een stuk bot (meestal eigen bot uit een bekkenkam, donorbot, botcement, of een "kooitje" van kunststof of van het metaal titanium). Anderen vinden het niet nodig om de ontstane ruimte op te vullen. Bij uitzondering is het nodig om het wervellichaam zelf te verwijderen, als dit bijdraagt tot de



vernauwing en te vervangen door de genoemde materialen. Weer anderen geven er de voorkeur aan om na een ingreep op verschillende niveau's de wervellichamen van deze niveaus met platen en schroeven aan elkaar vast te maken.

Operatierisico's

Zoals bij iedere operatie zijn er ook aan de operatie voor een halswervelkanaalstenose risico's verbonden. De kans dat die optreden is echter zeer gering. Het ziektebeeld komt veel voor en de operatie behoort tot de "routineoperaties". Een ontsteking van de operatiewond of van de tussenwervelruimte komt een enkele keer voor, en ook nabloeding in het operatiegebied kan voorkomen. Bij de benadering van voren bestaan er vaak kortdurend wat klachten van spreken (schorre stem) en slikken (pijn bij slikken, of het gevoel van "een brok in de keel"). Beschadiging van een stembandzenuw met (al dan niet voorbijgaande) heesheid is een zeldzame complicatie. Nog veel zeldzamer, maar wel ernstig, is beschadiging van de slokdarm of van het ruggenmerg.

Na de operatie

Na een operatie verbeteren de klachten lang niet altijd. In heel veel gevallen is een tot stilstand brengen van verdere achteruitgang het hoogst haalbare resultaat. Kennelijk is de schade die aan het ruggenmerg in de loop van vaak lange tijd is ontstaan niet meer te herstellen.

De eerste paar dagen is er vaak sprake van een pijnlijke wond achter in de nek. De patiënt mag overigens al spoedig het bed uit om het gevaar van trombose in de benen te verminderen en over het algemeen is hij na enige dagen zo mobiel dat hij naar huis kan gaan. Revalidatie is alleen nodig in die gevallen dat er nog ernstige loopstoornissen bestaan.

Kijk hier als u zich afvraagt of uw aandoening of behandeling consequenties heeft voor het uitoefenen van uw werk.

Datum laatste revisie van deze tekst: april 2009.